

ENTEROPATÍA PROLIFERATIVA por *Lawsonia intracellularis*, ¿qué importancia tiene en cunicultura?

La enteropatía proliferativa, también conocida como ileítis, es una enfermedad entérica que se caracteriza por un engrosamiento de la mucosa intestinal debido a la proliferación de células epiteliales de las criptas intestinales en la parte terminal del intestino delgado. Está causada por una bacteria intracelular obligada, *Lawsonia intracellularis*, por lo que para su aislamiento y multiplicación son necesarias líneas celulares. La infección por esta bacteria afecta negativamente al aprovechamiento de los nutrientes y al crecimiento de los animales.

CELIA SANZ TEJERO

Exopol

MARÍA SÁNCHEZ DEL CUETO LOSADA

Cogal Soc. Coop. Gallega



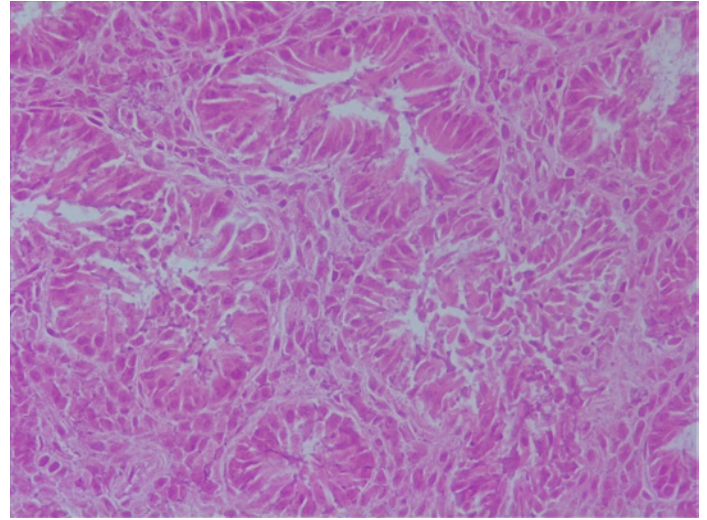
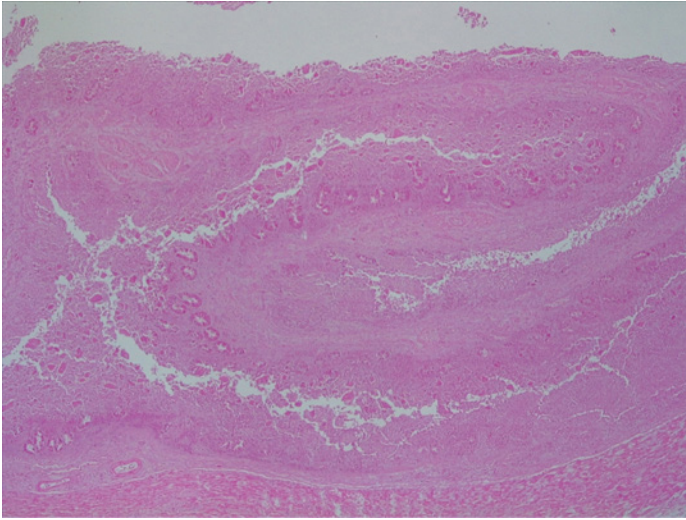
El cerdo es el hospedador más relevante, sin embargo, *L. intracellularis* puede afectar a otros animales: hámster, caballo, conejo, hurón, zorro, perro, rata, oveja, ciervo, emú, avestruz, cobaya y primates no humanos. No ha sido nunca aislada del tracto digestivo del hombre y, por tanto, a pesar de la amplia lista de hospedadores, no se trata de una zoonosis. En cunicultura no es un proceso muy frecuente, lo que hace que este patógeno no sea estudiado de forma habitual en los casos digestivos y por tanto tampoco se dispone de muchos datos. A modo de ejemplo, podemos decir que en Exopol, laboratorio de diagnóstico veterinario, a lo largo de los últimos 11 años (entre 2015-2026), únicamente hemos analizado la presencia de *L. intracellularis* (por PCR a tiempo real) en 66 casos clínicos a petición de nuestros clientes veterinarios, encontrando solamente 3 casos positivos. Sin embargo, cuando aparece en una explotación puede dar lugar a cuadros graves de diarrea con elevada mortalidad.

EPIDEMIOLOGÍA

Lawsonia intracellularis se transmite por vía fecal-oral, tanto de forma directa como indirecta. Esta bacteria se excreta en cantidades importantes en las heces de los animales infectados, particularmente cuando presentan signos clínicos de la enfermedad. En porcino se ha descrito que esta excreción comienza alrededor del día 7 postinfección y alcanza concentraciones próximas a 10^4 bacterias/g de heces en los animales sin signos clínicos y concentraciones de 10^7 - 10^8 bacterias/g de heces en los animales enfermos. Sin embargo, en cunicultura no disponemos de estos datos. A pesar de su condición intracelular obligada, *L. intracellularis* es muy resistente en el medio externo, pudiendo sobrevivir en heces durante periodos de hasta dos semanas.

PATOGENIA

Tras su entrada por vía oral, *L. intracellularis* es capaz de sobrevivir al pH ácido del estómago y alcanza el intestino delgado. Las células diana son los enterocitos inmaduros de las criptas intestinales, siendo el fleon la



localización de elección de esta bacteria. Se desconocen los factores de virulencia y los receptores celulares que participan en el reconocimiento entre la bacteria y el enterocito. El principal mecanismo patogénico de *L. intracellularis* es la infección y la inducción de hiperplasia en las células intestinales.

La replicación bacteriana produce cambios proliferativos en las células infectadas, impidiendo que estas maduren y desarrollen su característica función de absorción, causando un síndrome de

malabsorción y una diarrea osmótica que afecta al aprovechamiento de los nutrientes y, por tanto, al crecimiento de los animales afectados.

CUADRO CLÍNICO Y LESIONES

Es bien conocido como afecta *L. intracellularis* al ganado porcino, en el que puede provocar cuadros agudos, generalmente en adultos jóvenes, que cursan con ileítis hemorrágica, o cuadros crónicos, que suelen afectar a lechones en la fase de postdestete, en

los que se observan heces blandas, pero no hemorrágicas.

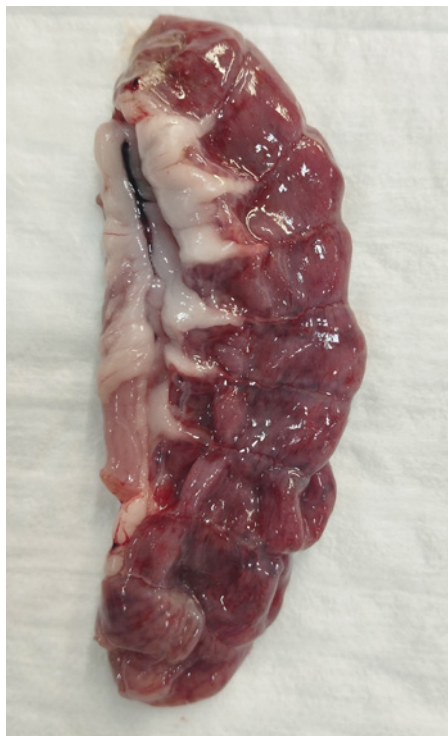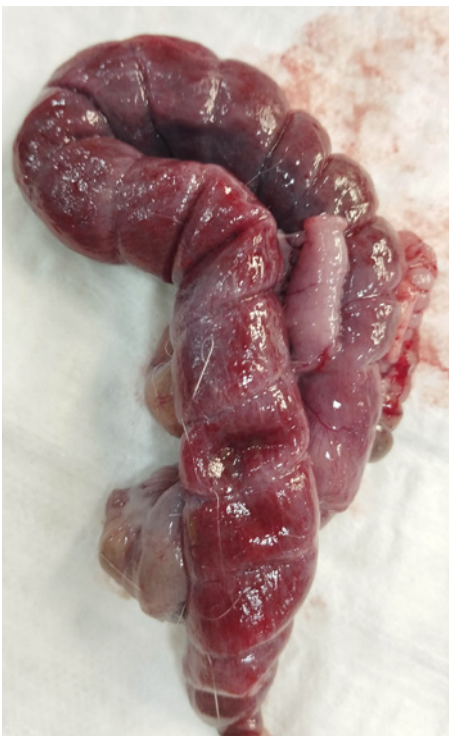En conejos esta enfermedad está mucho menos estudiada dada su menor frecuencia, pero se ha demostrado que *L. intracellularis* produce tiflitis aguda, enteritis histiocítica, enterocolitis y enteropatía proliferativa. La forma aguda produce una elevada mortalidad por diarrea en neonatos, jóvenes y conejos adultos. Los conejos con lesiones crónicas pueden presentar engrosamiento del intestino delgado.

DIAGNÓSTICO

Aunque los registros del rendimiento productivo, signos clínicos y lesiones macroscópicas nos pueden hacer sospechar de esta patología, la confirmación diagnóstica debe basarse en pruebas de laboratorio.

- Diagnóstico laboratorial: Identificación mediante PCR a tiempo real (qPCR)

Esta técnica molecular permite detectar específicamente al ADN de la bacteria causal en heces, contenido intestinal o raspados de mucosa. La PCR en heces es menos sensible que en la mucosa intestinal, pero tiene la ventaja de que la muestra puede ser recogida en los animales vivos. En las presentaciones subclínicas es necesario muestrear un número representativo de animales en la explotación para poder detectar la infección, dado el carácter intermitente de la excreción fecal de la bacteria.



-Histología

Esta técnica permite la identificación de lesiones histológicas compatibles con enteropatía proliferativa en al menos el 50% de los casos positivos. La muestra idónea son tramos de íleon fijados en formol. La realización de inmunohistoquímica con anticuerpos específicos frente a *L. intracellularis* aumentan la sensibilidad diagnóstica en torno al 90% de los casos.

-Serología

En porcino se dispone de un ELISA comercial para la detección de anticuerpos específicos frente a *L. intracellularis*. Utilizando esta herramienta podemos realizar un seroperfil en las explotaciones, recogiendo muestras de suero en animales de diferentes edades para poder estudiar la dinámica de la infección. En cunicultura no se dispone de técnicas serológicas comerciales. Sin embargo, se han realizado algunos estudios de seroprevalencia con técnicas "in house". En un estudio realizado en Corea del Sur mediante un ensayo monocapa de inmunoperoxidasa, se detectaron anticuerpos frente a *L. intracellularis* en el 12,3% de las granjas (20/163) y en el 6,3% de los conejos (49/774).

TRATAMIENTO Y CONTROL

La administración de antibióticos junto con medidas de limpieza y desinfección que moderen la presión de infección en las explotaciones son medidas habituales para el control de la enteropatía proliferativa por *L. intracellularis*. A pesar de existir poca información respecto a la sensibilidad antimicrobiana *in vitro* de *L. intracellularis*, no parece que este microorganismo presente muchas resistencias. Los antibióticos más indicados para el control de la enteropatía proliferativa son: valnemulina, tiamulina, tilosina, lincomicina o clortetraciclina. Es importante tener en cuenta la concentración que el antimicrobiano alcanza en el tramo final del intestino delgado, así como su capacidad para concentrarse en el interior de la célula. En las formas agudas los antibióticos pueden aplicarse por vía parenteral, pero la administración en el agua de

bebida o en el pienso es la más común. El manejo todo dentro todo fuera, unido a una limpieza y desinfección adecuadas permite disminuir la presión de infección. *L. intracellularis* es particularmente sensible a los desinfectantes de amonio cuaternario. En cunicultura no existen vacunas comerciales. Sin embargo, en porcino existen vacunas registradas con demostrada eficacia para controlar tanto la enfermedad clínica como el efecto de esta infección en la productividad.

CASO CLÍNICO

A continuación, vamos a describir un caso clínico real que llegó al laboratorio en el que se realizó un estudio completo.

- Datos del caso

El caso afectó a una granja cunícola comercial de producción de gazapos, con unas 600 hembras reproductoras en banda única con inseminación

artificial a 11 días postparto. Ventilación controlada y alimentación automática. Desde hace un año y medio aproximadamente, se observa un goteo constante de hembras con diarrea moderada y oscura. Inicialmente apareció en la reposición, pero después el problema se extendió a toda la granja, aunque siguió siendo predominante en hembras jóvenes. Estas diarreas no eran las típicas del engorde. Se produjeron abandonos de camada, excesos de gazapos a repartir, destetes débiles, etc. En un primer momento se enviaron muestras al laboratorio (5 paquetes intestinales de hembras de reposición) para realizar un diagnóstico diferencial de las principales patologías digestivas más comunes en conejos, pero no se encontró el origen. Se detectó *E. coli* en elevada concentración el cual no era enteropatógeno (no era portador del gen *eae*) así como otros agentes infecciosos, pero en concentración media-baja. Pese a tratar frente a estos agentes, no se resolvió el proceso. Este goteo inicial se fue complicando y

Tabla 1.

Resultados del panel digestivo diferencial mediante PCR a tiempo real en las muestras analizadas. Nota: detección mediante EXOoneqPCR kits. Una muestra se considera positiva si tiene un valor de Cq \leq 38.

| ENFERMEDAD | MUESTRA | RESULTADO PCR | VALOR CQ |
|--|-----------------|---------------|----------|
| <i>Clostridium perfringens</i> | Pool Digestivos | Negativo | |
| <i>Clostridium spiroforme</i> | Pool Digestivos | Positivo | 30 |
| <i>Bacteroides fragilis enterotoxigénico</i> | Pool Digestivos | Negativo | |
| <i>Salmonella</i> sp. | Pool Digestivos | Negativo | |
| <i>Enterococcus hirae</i> | Pool Digestivos | Negativo | |
| <i>Rotavirus tipo A</i> | Pool Digestivos | Negativo | |
| <i>Coronavirus del conejo</i> | Pool Digestivos | Negativo | |
| <i>Bocaparvovirus lapino</i> | Pool Digestivos | Negativo | |
| <i>Eimeria</i> sp. | Pool Digestivos | Positivo | 31 |
| <i>Escherichia coli</i> | Pool Digestivos | Positivo | 22 |
| <i>gen eae</i> | Pool Digestivos | Negativo | |

Tabla 2.

Resultados de PCR a tiempo real en las muestras analizadas. Nota: detección mediante EXOoneqPCR kits. Una muestra se considera positiva si tiene un valor de Cq \leq 38.

| ENFERMEDAD | MUESTRA | RESULTADO PCR | VALOR CQ |
|---------------------------------|-----------------|---------------|----------|
| Enfermedad de Tyzzer | Pool Digestivos | Negativo | |
| <i>Lawsonia intracellularis</i> | Pool Digestivos | Positivo | 28 |

los problemas digestivos aumentaron, así como la mortalidad de las hembras. Durante el año siguiente (2023), la mortalidad en las hembras fue muy alta, llegando casi al 30%. Esta mortalidad se concentró entre el parto y la inseminación, pero continuó en goteo todo el ciclo. En las hembras se observaba una diarrea hemorrágica con adelgazamiento y muerte. A la necropsia, en repetidas ocasiones se observaba el ciego con la mucosa muy engrosada y congestiva. En un segundo muestreo se enviaron al laboratorio 4 paquetes digestivos de hembras adultas para realizar PCR específico de Enfermedad de Tyzzer, *Lawsonia intracellularis* y estudio histopatológico de las lesiones. A pesar de que estas enfermedades entéricas no son muy habituales en cunicultura, se caracterizan también por una elevada mortalidad y diarrea acuosa, a menudo hemorrágica.

En cuanto a los resultados histopatológicos (emitidos por Micros Veterinaria), el colon presentaba

un aparente engrosamiento, con marcada hiperplasia de la mucosa, incremento del número de criptas e hiper celularidad de las mismas, aunque manteniendo la estructura (**Fotos 1 y 2**). No se observaron fenómenos inflamatorios. Las lesiones observadas a nivel de colon eran características de infección por *L. intracellularis*.

A partir de este momento, una vez diagnosticado el agente causal tanto por PCR a tiempo real como mediante estudios histológicos, se aplicaron los tratamientos y pautas habitualmente utilizados en brotes agudos de *Lawsonia* en porcino, siendo una enfermedad habitual y bien estudiada en esta especie. La mortalidad descendió del 29,4% (2023) hasta 3,5% (2024).

BIBLIOGRAFÍA

Queda a disposición del lector interesado en el correo electrónico: redaccion@editorialagricola.com

A modo de conclusión

La enteritis proliferativa por *L. intracellularis* es un proceso que en la actualidad tiene escasa presentación en granjas cunícolas o, lo que es más probable, un escaso conocimiento. Es un patógeno frecuente y muy conocido en especies como el cerdo mientras que en conejos hay pocos estudios descritos. Sin embargo, es una enfermedad que como se ha visto en este caso, causa pérdidas económicas importantes debido a la elevada mortalidad que puede provocar y a los costes de tratamiento.

En la actualidad, este patógeno solo se analiza en conejos esporádicamente bajo la sospecha de los veterinarios, pero, ¿sería interesante tenerlo en cuenta en el diagnóstico diferencial de los procesos entéricos más habituales en cunicultura?



GOMEZ Y CRESPO

PARQUE DE ENGORDE PARA CONEJOS

Modelos para una o dos líneas de alimentación sin fin

